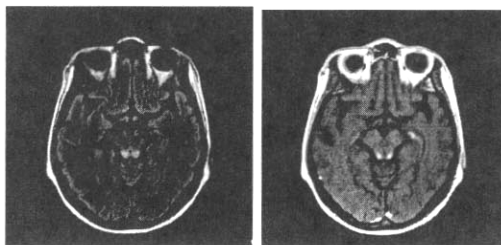


### 위암환자에서 발생한 베르니케 뇌증의 1예

인제대학교 의과대학 서울백병원 내과,방사선과z\* 이진호, 김준희,이기재\*

베르니케 뇌증은 안근마비, 실조와 의식장애를 특징으로 하며, 비타민 B1(thiamine)결핍으로 유발 되는 질환이며, 주로 알코올 중독자에서 발생한다. 시상하부 부위에서 뇌 자기공명영상의 특징적인 소견으로 진단되었던, 국내에서 증례 보고가 없는, 위암 환자에서 발생한 베르니케뇌증의 1예를 보고하는 바이다.

증례: 진행성 위암으로 입원하고 있던 38세 여자 환자가 내원 22일째 움직일 때 악화되는 어지러움을 호소하기 시작하여 이학적 검사 결과 우측 안구의 전탕이 조금 관찰되어 말초형 어지럼으로 생각하였다. 내원 24일째 갑작스런 의식의 혼란과 저하(drowsy)가 있었다. 당시 혈압은 90/60mmHg이었고, 호흡수는 분당 20회, 맥박은 분당 100회 였다. 환자는 한 달 전 한 차례의 irinotecan, 5-FU, Cisplantin 조합의 항암 치료를 받고 퇴원하였다. 환자는 퇴원 후 보름만에 구토 및 오심으로 인한 전신 증상 치료를 위하여 입원하였다. 입원 당시 약 한 달 동안 5.6kg (52.6kg-->47.0kg)의 체중 감소가 관찰되었다. 그 후 3주 동안 중심 정맥 영양 수액 요법 및 보조 치료를 하였으나 식욕 부진 및 오심은 호전되지 않았다. 갑작스런 의식의 저하로 인해 뇌전이가 의심되어 뇌 자기공명영상을 촬영했으나, 시상하부 부위에서 베르니케 뇌증 소견이 보여, 티아민 50mg 정주 후, 다음날 의식이 정상화되었다. 3개월 후 뇌 자기공명영상에서 병변은 사라졌다.



### 간 전이를 동반한 담낭 소세포암 1례

가톨릭 대학교 내과학 교실

김미경\*, 이세민, 송준창, 이명아, 강진형, 우인숙, 홍영선, 이경식

서론 담낭에 원발성으로 발생한 소세포암은 매우 드문 종양이다. 일반적으로 초기에 전이되므로 예후가 매우 좋지 않으며 항암 화학요법이 생존율을 향상시키지 못한다고 알려져 있다. 저자들은 간 전이와 복강 내 전이를 동반한 담낭의 소세포암에 대해 전신적 항암 화학요법으로 임상적 증상의 호전을 보인 1례를 경험하였기에 보고하는 바이다.

증례 57세 남자 환자가 수일전부터 발생한 상복부 통증을 주소로 응급실에 내원하였다. 과거력과 가족력에서 특이 소견 없었으며 이학적 검사상 좌측 경부에 림프절이 촉지되었다. 검사실 소견에서 이상소견은 관찰되지 않았으며 복부 컴퓨터 단층 촬영에서 담낭암을 의심할 수 있는 종괴와 함께 간 좌엽과 장막에 전이로 의심되는 병변이 관찰되었다. 확진을 위한 조직 검사에서 소세포암이 진단되어 VP-16(120mg/m<sup>2</sup>, D1-3)와 cisplatin(80mg/m<sup>2</sup>, D1)의 전신적 복합 항암화학요법을 21일 간격으로 시행하였다. 총 6회의 치료를 시행하는 동안 전신적 쇠약감과 식욕 부진 등의 증상이 호전되었으며 반응 평가를 위한 방사선학적 검사에서 안정성 병변이지만 크기가 감소하여 추적 검사 하던 중 6개월째 경부 척수 전이가 발생하였다. 경부 척수에 대해 방사선 치료 후 cylophosphamide(800mg/m<sup>2</sup>, D1), Doxorubin (50mg/m<sup>2</sup>, D1), Vincristin(1.4mg/m<sup>2</sup>, D1) 으로 복합 항암화학요법을 시행하였으나 8개월째 사망하였다.

고찰 담낭에 발생한 소세포암은 수술적 절제 후 진단되었던 3례가 국내에 보고된 바 있지만 항암 화학요법의 효과에 대해서 논의된 바는 없다. 이미 원격 전이가 된 경우 수술이나 방사선 치료가 불가능하여 전신적 항암 화학요법을 고려할 수 있으나 생존율을 향상시키지는 못한다고 알려져 있다. 폐 소세포암에 대해서는 새로운 항암제를 기본으로 한 복합 화학요법이 소개되고 있으나 폐외 발생한 소세포암에 대한 시도는 많지 않아 향후 이에 대한 연구가 좀 더 진행되어야 할 것이다.