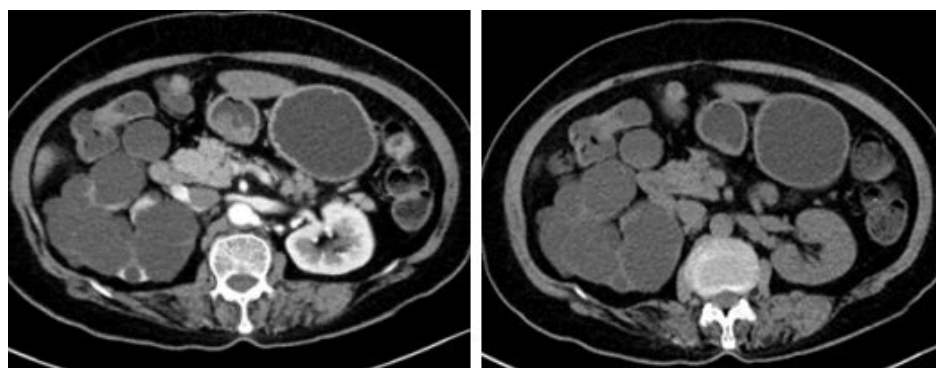


## Unilateral renal cystic diseases / A cluster of multiple cysts in one kidney : A case report

Department of Internal Medicine, Research Institute of Clinical Medicine, Chonbuk National University Medical School,  
Jeonju, South Korea

\*Chang Hun Lee, Sik Lee

Unilateral renal cystic disease (URCD) is a rare multicystic kidney disease, characterized by replacement of renal parenchyma by a cluster of multiple cysts with a normal contralateral kidney. The gross and pathological findings of URCD are not different from those of autosomal dominant polycystic kidney disease (ADPKD). The diagnosis of URCD is required to have the characteristic CT findings in addition to genetic and clinical manifestations. The most important different diagnosis is ADPKD, from which it differs by being unilateral, having a negative family history and a lack of progression to chronic kidney disease. In this report, we describe a unique case of unilateral renal cystic disease in a 69-year-old female who visited our clinic for evaluation. It may be important to distinguish URCD from ADPKD because even they have similar clinical characteristics but genetic background and clinical outcomes are different.



## 복막 투석 환자에서 Rhodococcus로 동정된 M. abscessus

원광대학교 의과대학 내과학교실

\*최지은, 정덕은, 이유민, 송주홍, 안선희

**서론:** 복막 투석에서 출구부위 감염, 복막염 등은 카테터 제거 및 혈액 투석으로 전환하게 되는 중요한 원인이다. 원인균으로는 포도알균 등의 그람 양성균과 음성균, 진균 감염 등이 보고되고 있으나 비결핵성 미코박테리아에 의한 감염은 드물다. 비결핵성 미코박테리아는 그람 염색과 배양 검사만을 시행할 경우 균이 보이지 않거나 그람 양성 간균형태로 보일 수 있어 본 증례처럼 *Rhodococcus*로 동정될 수 있다. 저자들은 복막 투석 중인 출구 부위 감염 환자에서 반복적 그람 세균 도말 및 배양 검사를 시행한 결과 일부에서 그람 양성 간균인 *Rhodococcus*로 동정된 후 항산균 도말 및 배양 검사와 균동정 검사 결과 *M. abscessus*로 진단된 1예를 경험하였기에 보고하는 바이다. **증례:** 36세 여자 3년 전부터 만성 신부전으로 복막 투석 시행 중 카테터 출구 부위에 통증, 발적 및 종창이 있어 입원하였다. 출구 감염으로 진단하여 병소 부위의 절개와 배출 및 1세대 세팔로스포린을 투여 후 호전 보이지 않아 복막 카테터 제거 및 재삽입을 하였다. 병소에서 반복적 시행한 그람 염색 및 배양검사에서 균이 보이지 않았고 일부 *Rhodococcus*가 동정되었으나 오염균으로 간주하였다. 퇴원 후 10일째 카테터 주위에 염증이 악화되어 재입원하였다. 2세대 세팔로스포린을 투여하면서 복막투석 카테터를 제거하고 혈액투석을 시행하였다. 그람 염색 및 배양 검사에서 대부분 균이 보이지 않았고 한 검체에서 *Rhodococcus*가 동정되었다. 항산균 도말 및 배양 검사는 음성이었다. 병소 부위의 염증이 악화되어 복부 CT를 시행한 결과 복벽 부위에 농양이 보여 절개와 배농을 시행하고 메트로니다졸을 병합 투여하였다. 환자는 퇴원 후 40일째 장액성의 삼출물을 동반한 상처부위 벌어진 것이 있어 재입원하였다. 그람 염색 및 배양 검사에서 일부 *Rhodococcus*가 배양되었고 항산균 도말 및 배양 검사에서 비결핵성 미코박테리아가 보여 PCR-RFLP를 이용한 균동정검사를 시행한 결과 *M. abscessus*로 진단되었다. 배양된 *M. abscessus*로 그람 염색과 배양 검사를 시행한 결과 *Rhodococcus*로 동정되었다.