

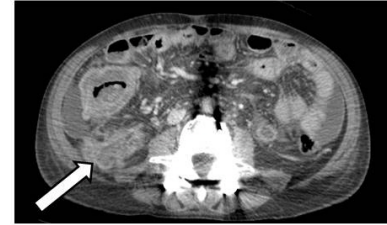
간경화 환자에서 자발성 세균성 복막염이나 천공이 동반된 게실염으로 오인한 장결핵 증례 1예

중앙대학교병원

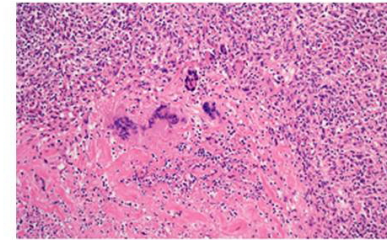
*배문기

장결핵은 크론병, 궤양성 대장염 등과 감별이 필요한 전장을 침범하는 만성적인 장질환 중 하나다. 대장내시경을 통한 육안적 소견 및 건락성 과사의 유무 확인이 진단에 중요하다고 알려져 있다. 그러나 결핵성 복막염까지 동반되고 농양이 형성될 경우 대장내시경을 시행하기 힘들고 CT 만으로는 충수돌기염이나 게실염과 감별하기 어려워 혼동하는 경우가 있다. 본 증례의 환자는 간경화 병력이 있는 50대 남성으로 복수와 복통을 주소로 내원하였다. 자발성 세균성 복막염, 클로스트리디움 디피실 감염증, 게실 천공 등과 혼동하였고, 수술적 절제를 통해 최종적으로 장결핵이 확인된 증례이다. 알콜성 간경화를 진단 받은 53세 남성이 하루 전 시작된 복통을 주소로 내원하였다. 발열, 오한, 구토, 설사가 동반되었고 전반적인 복부팽만과 압통, 반발압통이 확인되었다. 복수천자를 시행하였고 검사 결과에서 SAAG 1.4 g/dL, 복수 단백 1.9 g/dL, 다형핵 호중구 8,500/mm³으로 자발성 세균성 복막염에 의한 복수로 판단하였다. 복부전산화단층촬영에서는 상행결장에 부종이 있었고 문맥고혈압에 의한 이차적인 변화로 판단하였다. 자발성 세균성 복막염에 준하여 항생제 치료 하였고, 이후 혈액배양검사에서 E. coli 동정되었다. 10일간 경험적 항생제 유지하였으나 발열과 복통이 지속되었다. 원인균에 적합한 항생제를 충분한 기간 사용하였기 때문에 클로스트리디움 디피실 감염증에 준해서 경구 vancomycin 및 정맥 metronidazole 로 항생제를 변경하였다. 변경 후 증상이 호전되어 독소 혹은 배양결과는 확인되지 않았으나, 임상적으로 클로스트리디움 디피실 감염증일 것으로 판단하였다. 발열과 복통이 호전되던 중에 복부전산화단층촬영을 재확인 하였고, 상행결장 주변에 농양과 유리 공기가 발생하였다. 영상소견에 따라 충수돌기염 혹은 게실염에 의한 천공으로 진단을 수정했고 수술 계획하였다. 기존 항생제를 유지하면서 간기능과 염증이 호전되는 것을 확인한 후 우측 부내장절제술 시행하였다. 조직검사에서는 예상과 달리 건락성 육아종이 확인되었고, 이는 장결핵에 특이적인 소견이기 때문에 최종적으로 결핵에 의한 장염, 이차적인 복막염으로 진단하고 치료한 사례다.

(A) 새로 농양이 발생하여 게실염에 의한 천공을 의심



(B) 건락성 과사를 확인하여 장결핵을 진단



복강내 작은 그물막에 발생한 국소 지방 경색증

원자력병원

*정유

배경: 복강 내 국소 지방 경색증(Intra-abdominal focal fat infarction, IFFI)은 복강 내 그물막이나 복막주랑과 같은 지방조직에서 발생하는 질환으로 비틀림이나 정맥혈전증에 의해 발생하는 것으로 보고 되고 있다. IFFI를 정확히 이해하는 것이 중요한 이유는 통증의 위치에 따라 담낭염, 충수염, 게실염과 같은 급성복증으로 잘못 진단되어 불필요한 수술까지 진행될 수 있기 때문이다. 지금까지 복막주랑, 큰그물막 그리고 낮인대에서 발생한 경색증은 보고되어 있으나 작은 그물막에서 발생한 증례는 보고된 적이 없어 문헌고찰과 함께 보고하는 바이다. **증례:** 31세의 젊은 여자가 3일전부터 발생한 복통을 주소로 내원하였다. 전신 상태는 양호하였으며 의식수준 명료하였다. 혈압은 120/80mmHg, 맥박은 76회/분, 호흡수 18회/분, 체온은 37.5°C로 측정되었다. 복통의 위치는 명치에서 좌상복부에 걸쳐 있었으며 통증은 점점 악화되었다. 설사, 변비, 구역, 구토는 없었다. 통증은 과거에 경험한적 없었으며 악화요인, 완화요인은 없었다. 환자는 20년 전 충수절제술을 받은 과거력 외 특이소견 없었으며 술, 담배는 하지 않았다. 그 밖에 체계별문진 상에서 특이 소견 없었다. 복부 진찰에서 복부는 부드러웠으나 명치에서 좌상복부에 걸쳐 압통이 명확했고 타진시 통증이 매우 심했다. 혈액검사서 WBC 12210/uL으로 백혈구증가증과 CRP 4.97mg/dL(참고치 0.5 이하)로 상승된 소견 외 다른 특이 소견은 보이지 않았다. 흉부와 복부 방사선 사진에서 특이 소견 없었다. 복부 전산화 단층 촬영에서 Gastric antrum의 전벽부가 두꺼워져 있었고 충을 보였으며 주변으로 침윤소견을 보였다(그림 A). 위내시경에서 위벽염증 소견 외 특이소견 없었다. 복부 전산화 단층 촬영에서 보이는 두꺼워진 위벽과 주변으로 고감쇠 소견 소견을 통해 작은 그물막 경색증으로 진단할 수 있었다. 환자는 입원하여 수액치지 및 비스테로이드소염제 처치 하였고 통증 호전되어 입원 3일째 퇴원하였다. 1달 후 추적 검사에서 호전된 소견 보였다(그림 B).

