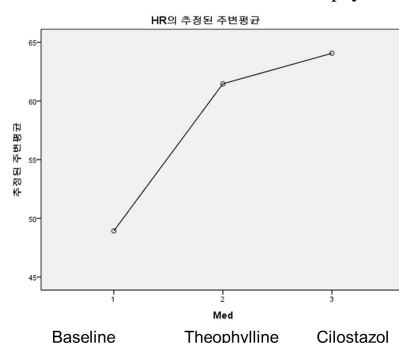


## Cilostazol is effective to improve bradycardia in patients with sick sinus syndrome

전남대학교병원

\*진인태, 이누리, 양혜영, 안민주, 정형기, 김용철, 박혁진, 김민철, 조재영, 이기홍, 심두선, 윤현주, 윤남식, 김계훈, 홍영준, 박형욱, 김주한, 안영근, 정명호, 조정관, 박종준

**Background/Aims:** For sick sinus syndrome treatment, oral theophylline could be one option. However, its effectiveness is doubtful in clinical settings. Positive effects of cilostazol on bradyarrhythmias have been reported in some Japanese journals. There was no report to compare the effect of cilostazol and theophylline. **Methods:** Electronic medical records of sick sinus syndrome patients, to whom theophylline or cilostazol was put, were collected sequentially and retrospectively. Among them, follow-up data were able to be searched in 80 patients. The HR was evaluated 4 - 8 weeks later when the patient visited the out-patient clinic again. The HR was measured by routine vital sign check-up and a 12-lead ECG. **Results:** 200 ~ 400 mg of theophylline or 100 ~ 200 mg of cilostazol was administered a day in 50 and 30 patients respectively. The baseline HR was  $54.8 \pm 1.40$  bpm at the office,  $51.9 \pm 1.32$  bpm on a 12-lead ECG. The HR increased by  $9.9 \pm 1.45$  bpm at an office ( $p < 0.001$ ) and by  $13.8 \pm 1.75$  bpm on a 12-lead ECG ( $p < 0.001$ ). In theophylline group, the HR increased by  $12.0 \pm 2.30$  bpm at an office ( $p < 0.001$ ) and by  $8.4 \pm 1.75$  bpm on a 12-lead ECG ( $p < 0.001$ ). In cilostazol group, the HR increased by  $16.8 \pm 2.59$  bpm at an office ( $p < 0.001$ ) and by  $12.4 \pm 2.48$  bpm on a 12-lead ECG ( $p < 0.001$ ). The amounts of ECG-HR increase were  $4.6 \pm 2.74$  bpm and  $12.4 \pm 2.48$  bpm in theophylline and cilostazol group respectively ( $p = 0.036$ ). The vital sign HR increase were  $12.0 \pm 2.30$  bpm and  $18.5 \pm 2.99$  bpm in theophylline and cilostazol group respectively ( $p = 0.090$ ). In 15 of the 50 patients of theophylline, the medication was switched to cilostazol. The HR changed from  $61.4 \pm 3.56$  bpm to  $64.0 \pm 3.24$  bpm ( $P = 0.338$ ). **Conclusions:** Cilostazol is beneficial as theophylline to increase heart rate in sick sinus syndrome.



## 폐의 동정맥 기형 의심환자에서 중심정맥관 제거 이후 발생한 동맥 공기 색전증 증례

지방공사 부산의료원

\*최한일

중심 정맥관삽관은 입원환자 중 8% 정도에서 시행되어지며, 적응증으로는 말초혈관 부적합, 혈액학적으로 불안정, 승압제 사용 등이 있다. 중심정맥관삽관으로 인한 정맥의 공기 색전증은 잘 인식되지 않는 합병증이다. 저자는 중심정맥관 제거 이후 정맥색전이 폐내 단락을 통과하여 동맥 공기색전증을 일으킨 증례가 있어 보고하고자 한다. 고혈압 병력의 77세 여성분이 양측 슬관절 전치환술 위해 내원하였다. 수술 이후 경과관찰 중 흉통 호소와 함께 심근효소수치 상승 및 ST분절 상승 관찰되어 관상동맥조영술 시행하였고 우관상동맥에 90% LN 병변 있어 스텐트 시술하였다. 시술 종료 후 급성으로 스텐트혈전증 발생하여 의식저하 및 혈압 감소 보여 스텐트 제압입 시행하였다. 승압제 및 clotinab 사용 필요하나 말초혈관 유지 되지 않아 2018.1.29 초음파 하에 중심정맥관 삽관 시행하였고 이후 경과 호전되어 일반병실 전실 하였다. 2018.2.6 중심정맥관 제거 직후 청색증, 혈압감소, 의식저하 관찰되어 공기색전증 의심하여 경흉부초음파와 시행하였고 정맥 공기색전증과 함께 좌심방 및 좌심실에 공기색전증이 관찰되었다. (Fig 1) 의식저하는 호전 되었으나, 실명 동반되어 시행한 뇌 자기공명 영상에서 공기색전증은 관찰되지 않으나, 대뇌피질 과 백질에 다수의 허혈성 경색 관찰되었다 (Fig 2). 해당 병변으로는 실명이 설명되지 않아, 허혈성 시신경병 의심 하에 2018.2.8 에 형광안저촬영 인도시아닌그린혈관조영술 시행하였으나 당시 실명 호전되어 특이소견 보이지 않았다. 좌우단락 확인 위해 TTCE 하 microbubble 말초 혈관 주입 검사에서 우심실에서 공기방울이 보인 이후, 심장박동 6 주기 이후 좌심실에서 공기방울이 관찰되었다(Fig 3). 이로 인해 폐의 동정맥기형으로 인한 좌우단락 확인하였다. 중심정맥관 삽관 및 제거 시 빈맥성 부정맥, 흉통, 호흡곤란이 있을 경우 공기색전증을 의심해 보아야 한다. 증례의 경우 중심정맥관 제거 이후 발생한 청색증으로 경흉부초음파와 시행하였고 동맥 공기색전증 진단 및 이로 인한 허혈성 시신경병 까지 발생한 사례이다. 폐의 동정맥 기형으로 인한 좌 동맥색전이 흔치 않아, 증례를 보고하는 바이다.

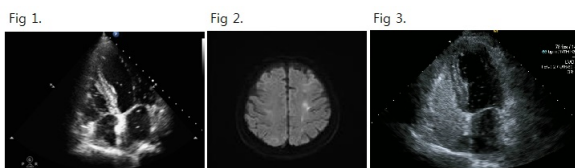


Fig 1. Transthoracic echocardiography. air bubble in both atria and ventricles suggesting venous air embolism and arterial air embolism

Fig 2. MR brain diffusion. several tiny curvilinear and nodular high SIs scattered in both cerebral cortex and WMs. r/o ischemic lesions and acute infarctions, r/o hypotensive infarctions.

Fig 3. TTCE transthoracic contrast echocardiography (also known as "bubble echocardiography") microbubbles are seen in the left ventricle within three to eight cycles